CHUC
CENTRO HOSPITALAR E UNIVERSITÁRIO DE COIMBRA

REUNIÃO BIBLIOGRÁFICA

CONGENITAL AND HEREDITARY CAUSES OF SUDDEN CARDIAC DEATH IN YOUNG ADULTS: DIAGNOSIS, DIFFERENTIAL DIAGNOSIS, AND RISK STRATIFICATION

Jadranka Stojanovska, Anubhav Garg, Smita Patel, David Melville, Ella Kazerooni, Gisela Mueller

Radiographics, Nov-Dez. de 2013

Luísa Costa Andrade,
Dezembro de 2013

Introdução

- 1-2/ 1000 (EUA)

- Morte Cardíaca Súbita – paragem circulatória inesperada devido na maioria dos casos a arritmia cardíaca, < 1 hora após o início dos sintomas

- 75-80% casos – taquicardia ou fibrilação ventricular
- 15-20% - bradiarritmia (bloqueio AV ou assistolia)

- Doença cardíaca isquémica > 35 a
- Patologia congénita e hereditária < 35 a

Introdução - Etiologia

Causas Congénitas e Hereditárias de Morte Cardíaca Súbita em Adultos Jovens	
Artérias coronárias anómalas	Origem anómala de uma coronária no seio coronário oposto (trajecto interarterial ou intramural), artéria coronária esquerda com origem na artéria pulmonar, fístula arterial coronária
Cardiomiopatias primárias	Cardiomiopatia hipertrófica, Doenças lisossomais, Doença de armazenamento de glicogénio, Cardiomiopatia dilatada, Não compactação ventricular
Síndromes arritmogénicos hereditários	Síndromes do QT longo e curto, Síndrome de Brugada, Taquicardia ventricular polimórfica catecolaminérgica
Doença valvular	Prolapso da válvula mitral, Estenose aórtica
Doenças cardíacas congénitas	Transposição dos grandes vasos, Tetralogia de Fallot, Ventrículo esquerdo único

Introdução - Etiologia

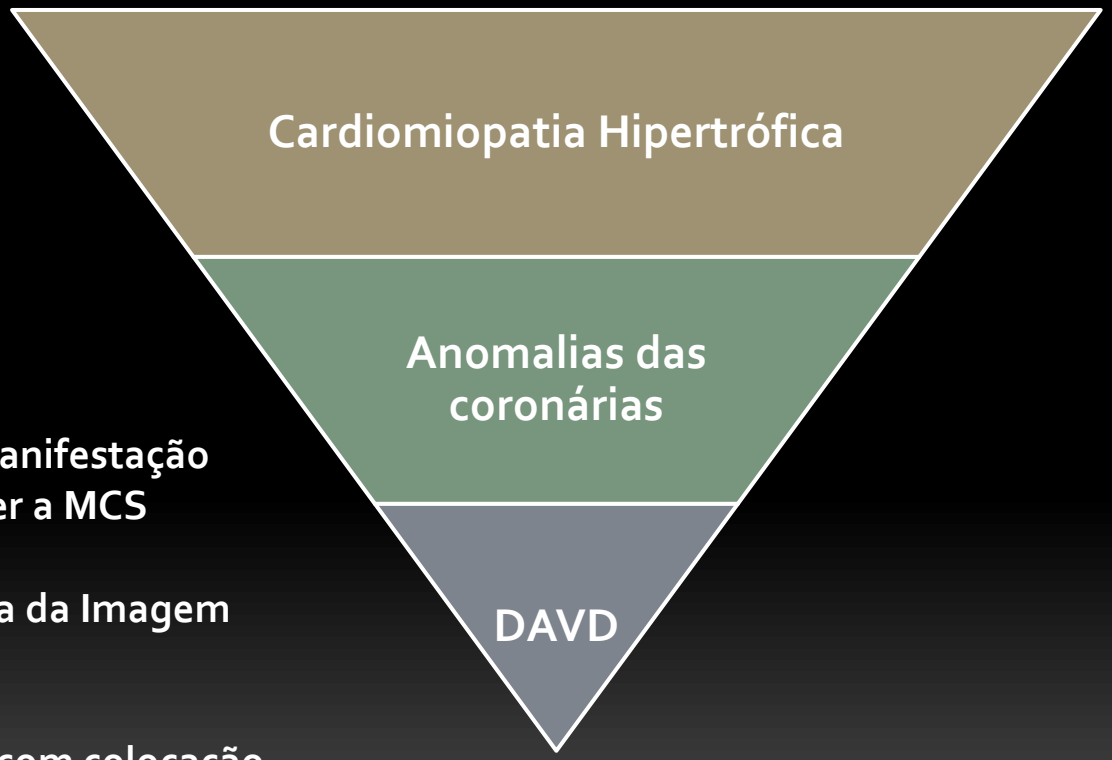

- Principal manifestação clínica pode ser a MCS
- Importância da Imagem Cardíaca
- Prevenção com colocação de CDI

Avaliação dos doentes em risco de morte cardíaca súbita (MCS)

- Sintomas cardíacos: dor torácica, dispneia, palpitações, pré-síncope, síncope

- História familiar – doença cardíaca em idade jovem, morte cardíaca súbita, cardiomiopatia

- História Clínica + Exame Físico
- ECG em repouso e stress + Holter
- Testes genéticos
- Imagem cardíaca

Técnicas de Imagem

- Ecocardiograma – exame de 1ª linha nos jovens adultos com sintomas cardíacos, história familiar + ou alterações no ECG
- Avaliação função ventricular sistólica e diastólica, espessura do miocárdio, estrutura e função valvular, diâmetros das cavidades cardíacas, alterações da contractilidade
- Limitações: variabilidade entre operadores, caracterização tecidular limitada, biótipo do doente

↓

Avaliação complementada por TC ou RM Cardíacas

- Angiografia diagnóstica

Técnicas de Imagem

- Tomografia computorizada

- Avaliação da origem e curso das artérias coronárias
- Relativamente à RM tem como vantagens a aquisição + rápida e a melhor resolução espacial (0,4mm vs 1mm RM)
- Baixa dose de radiação: 1-2mSv , se *gating* prospectivo e baixa voltagem

- Ressonância Magnética

- Melhor método para caracterização tecidular
- E para avaliação da função sistólica ventricular
- CI em pacientes com CDI (e pacemaker)

Anomalias das Artérias coronárias

- Alterações congénitas ao nível da origem, trajeto e estrutura das artérias coronárias
- 1% da população – 2ª causa de MCS
- A denominação de uma artéria é determinada pelo território que irriga e não pela sua origem ou trajeto inicial: CD - parede livre do VD; DA - porção anterior do septo interventricular ; Cx - parede livre do VE, na margem obtusa do coração.
- Maioria são achados ocasionais sem repercussões hemodinâmicas

- Anomalias **HEMODINAMICAMENTE SIGNIFICATIVAS**:

1. Coronária com origem na artéria pulmonar (manifestação na infância, raro em adultos)
2. Origem da coronária no seio de Valsalva oposto ou na artéria coronária oposta, com trajecto interarterial ou intramural (= artéria coronária maligna)
3. Fístulas arteriais coronárias

Anomalias das Artérias coronárias

Trajecto	Descrição	Angio-TC	Angio-RM	Angiografia	Tratamento
Intramural	Orificio da coronária tipo fenda com trajecto intramural aórtico	+	+	-	Exteriorização do segmento intramural Reimplantação ou bypass (raro)
Interarterial	Coronária com trajecto entre a raiz da Ao e a artéria pulmonar ao nível da v. pulmonar	++	+	+	Bypass

Justificação dos eventos de MCS:

Origem anómala da coronária esquerda no seio de Valsalva direito:

- **Trajecto interarterial** - entre a Ao e a artéria pulmonar, que durante o exercício físico dilatam e comprimem a coronária – isquemia e arritmias
- Ângulo agudo (<45º) no trajeto inicial da coronária
- **Trajecto intramural** – segmento inicial da coronária com trajeto na parede da Ao , podendo ser comprimida durante a sístole

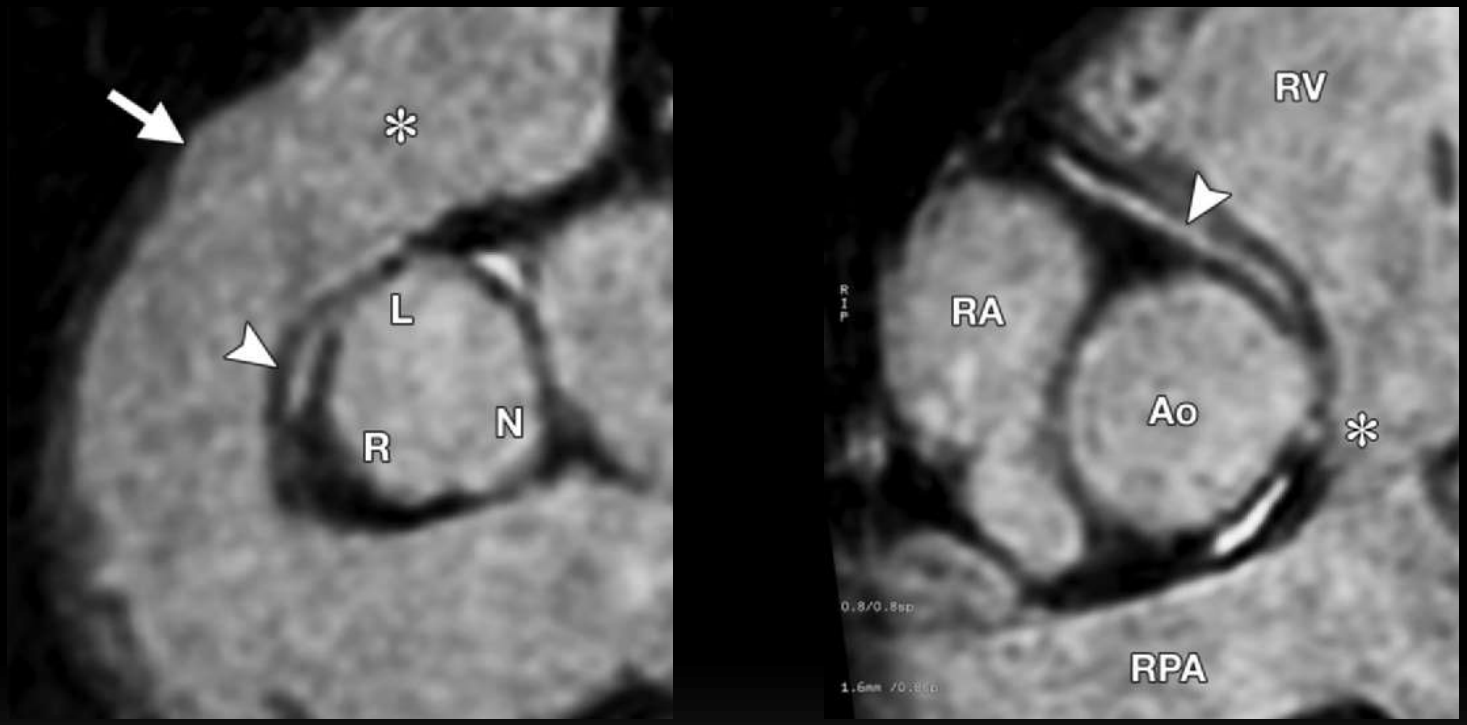

Artéria coronária direita anómala com origem no seio de Valsalva esquerdo e com trajecto entre a raiz da aorta (Ao) e o ventrículo direito (RV) em direcção ao sulco auriculo-ventricular direito

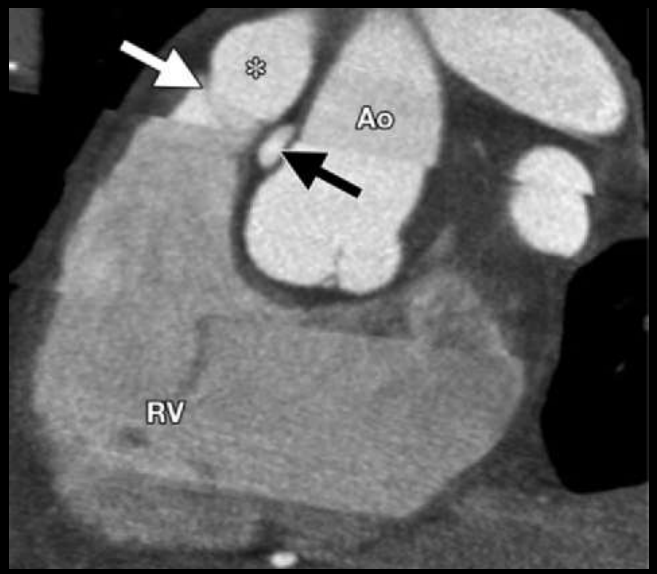

Origem das coronárias direita e esquerda a partir de um tronco comum com origem no seio de Valsalva direito. A coronária esquerda tem trajecto interarterial entre a Ao e a artéria pulmonar.

Origem da coronária esquerda no seio de Valsalva direito com trajecto inicial com ângulo agudo e estreitamento proximal - achados sugestivos de trajecto intramural.

Origem anómala da coronária esquerda a partir do seio coronário direito com trajeto trans-septal, originando uma perfurante antes de emergir na superfície epicárdica

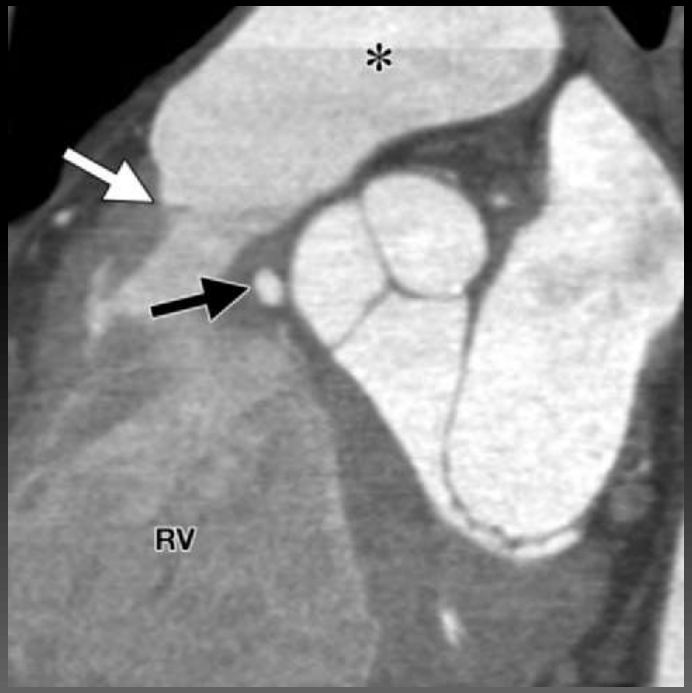

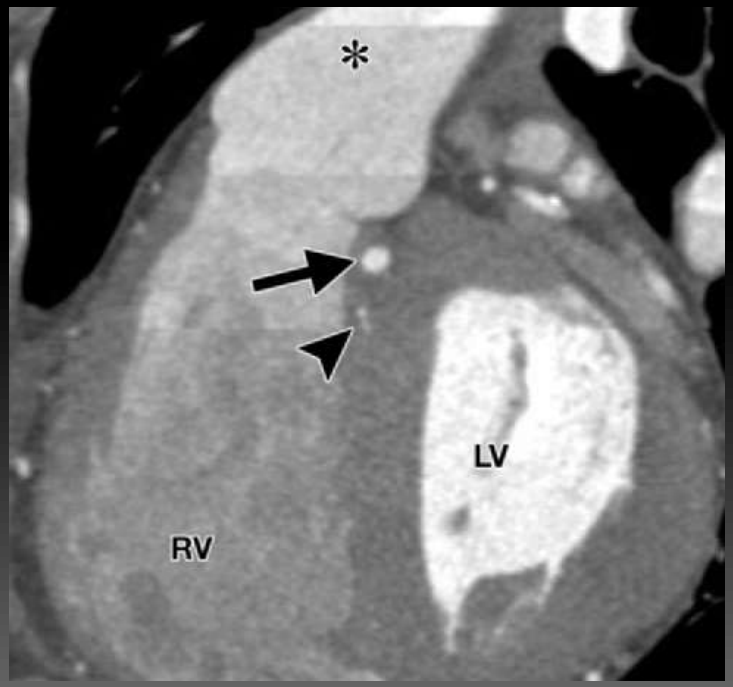

Cardiomiopatia Hipertrófica

- 1 / 500 – 1ª causa de MCS em adultos jovens e atletas
- Hipertrofia inexplicada do miocárdio ventricular esquerdo com consequente ↓ desta cavidade
- Testes genéticos – mutações nos genes sarcoméricos 60%
- AD – penetrância e expressão variável
- Hipertrofia ventricular 15mm
- Borderline 12-14mm – familares de doentes com MCH; portadores das mutações genéticas. Outros achados: contração ventricular hiperdinâmica, comprometimento do relaxamento ventricular
- ++ Hipertrofia septal assimétrica (achado + comum): ratio espessura septo / parede infero-lateral ≥ 1.3

Cardiomiopatia Hipertrófica

Ecocardiograma + RM

Estabelecer o diagnóstico

Monitorizar portadores das mutações genéticas ainda sem fenótipo de MCH

Rastreio de familiares de doentes com MCH

Estratificação do risco de MCS nos doentes com MCH

Identificação de complicações

<u>Protocolo RM</u>

- Cine SSFP (TrueFISP) – avaliação morfológica e funcional
- Realce tardio
- Mapeamento da velocidade de fluxo no trato de saída do VE (TSVE) = estimar o gradiente de pressão

CMH - Imagem

Achados	Descrição	ECO	TC	RM
Espessamento parietal VE	≥ 15mm (telediástole), assimétrico, segmentar, descontínuo; 12-14mm familiares / mut.genéticas	+	?	+
Ausência de dilatação da cavidade do VE	Cavidade VE não dilatada com ↓ progressiva do tamanho com o ↑ da hipertrofia	+	+	+
MSA vM	Secundário à hipertrofia da porção basal do SIV e consequente fluxo turbulento no TSVE	+	?	? +
Obstrução dinâmica do TSVE	Secundário à hipertrofia da porção basal do SIV e do MSA vM	+	?	? +
Insuficiência mitral	Secundária ao MSA	+	-	? +
Dilatação AE	Secundária à insuficiência mitral e à disfunção diastólica	+	+	+
Contração hiperdinâmica	Comum – FE normal, ↑ ou ↑↑ (>74%)	+	+	+
Alterações dos músculos papilares	Hipertrofia dos músculos papilares (comum) ou inserção anómala (raro)	+	?	+
Envolvimento VD	Comum – hipertrofia ou contração dinâmica do VD	+	?	+
Realce tardio	+ segmentos hipertrofiados; sem correspondência com território das coronárias; realce nodular / disperso no mesomiocárdio	-	-	+

Cardiomiopatia Hipertrófica

- **Risco de MCS: 0,2-6% / ano**

Factores de Risco
História familiar de morte cardíaca súbita
Síncope inexplicada
Taquicardia ventricular não-sustentada (< 30s)
Espessura do miocárdio ≥ 30mm
Hipotensão ou elevação <20mmHg com o exercício
Potenciais modificadores do risco
Realce tardio do miocárdio (50-80% dos doentes) – associado a Taquicardia ventricular não sustentada (MCS)
Aneurisma apical
Obstrução do TSVE
Mutações em + de 2 genes ou mais de uma mutação no mesmo gene

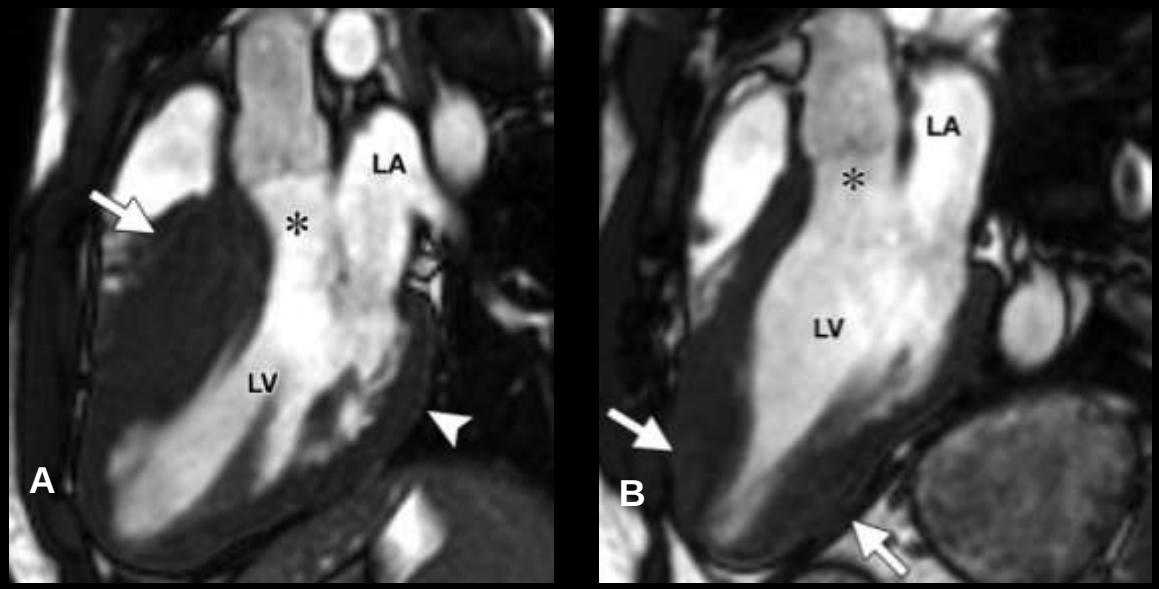

A. Hipetrofia septal assimétrica causando ligeiro estreitamento do TSVE

B. Hipertrofia apical do VE, que poupa a porção basal do ventrículo, sem sinais de obstrução do TSVE

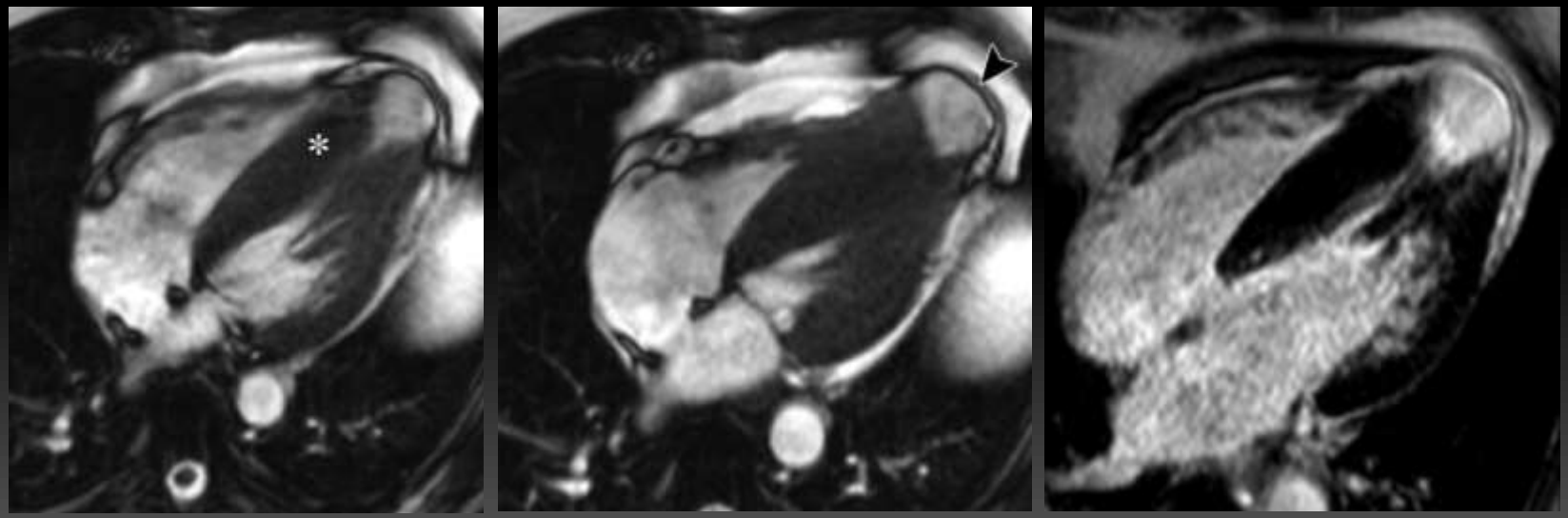

Hipertrofia assimétrica apical e médio-ventricular com obliteração da cavidade ventricular na sístole + aneurisma apical com ausência de contractilidade a esse nível

Hipertrofia segmentar restrita à porção anterior do septo, simulando uma massa

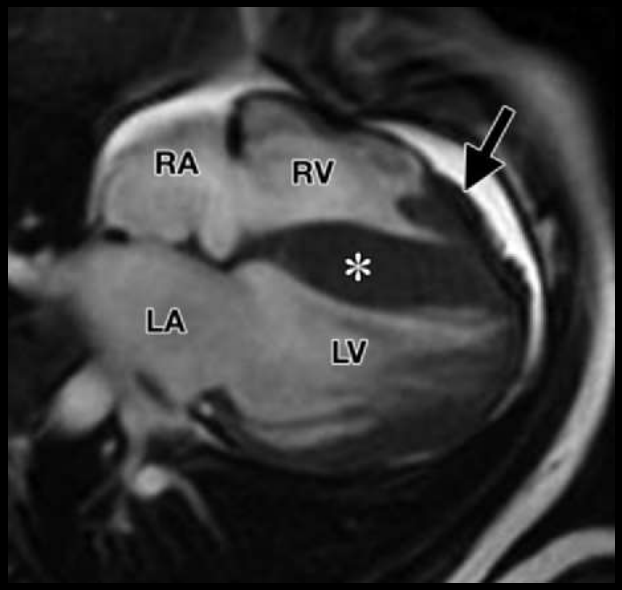

Hipertrofia assimétrica do septo e da parede livre do VD

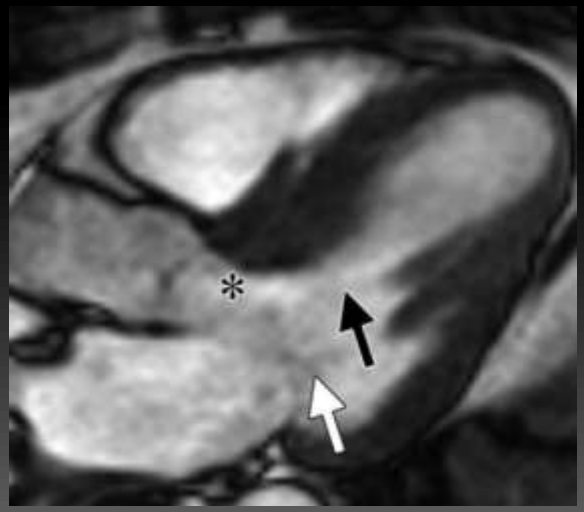

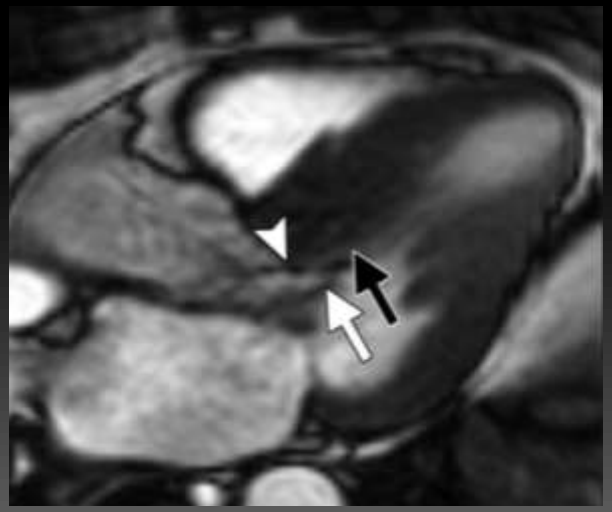

CMH com obstrução dinâmica do trato de saída do VE + MSA v.Mitral

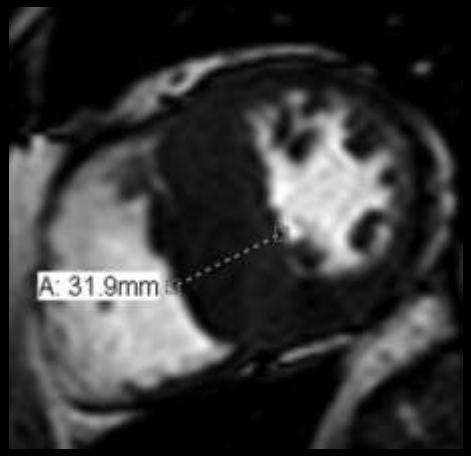

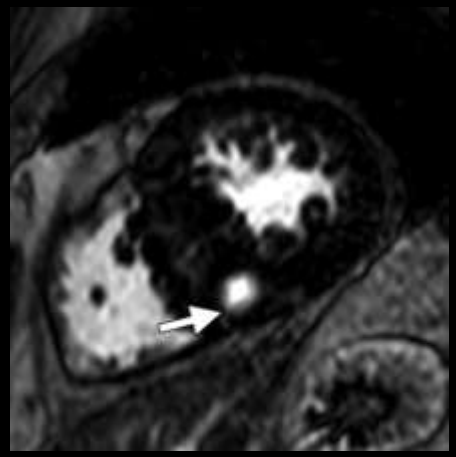

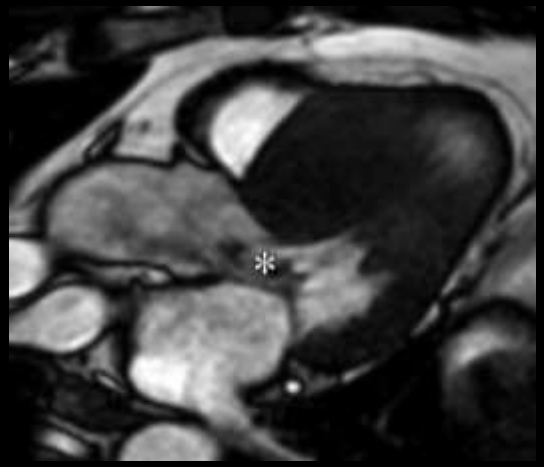

CMH septal assimétrica . Área nodular de realce tardio. Obliteração da cavidade ventricular na sístole

Diagnósticos diferenciais

Atleta – ligeira hipertrofia geralmente excêntrica - Raramente excede os 12mm, com ↑ proporcional no tamanho da cavidade ventricular; ∅ realce tardio

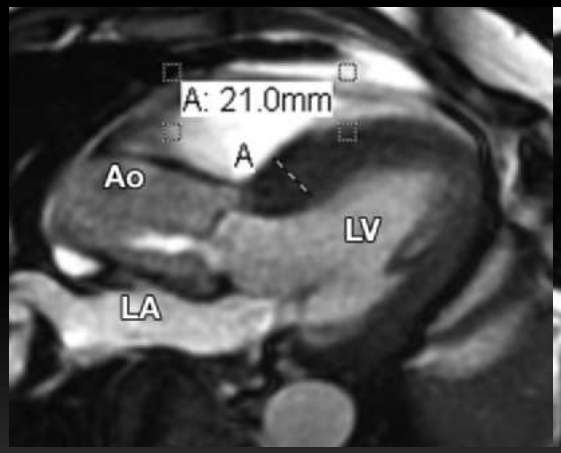

Estenose Ao e v. Ao bicúspide – hipertrofia ventricular concêntrica com espessura máx a nível da base da parede antero-septal (21mm) + *signal void* na v. Ao estenótica

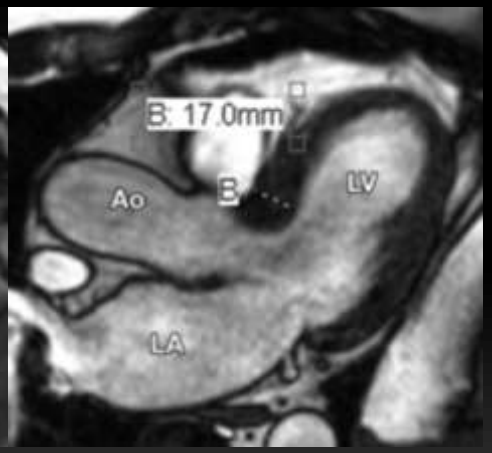

Hipertensão – hipertrofia VE ligeira e assimétrica. VE com tamanho normal.

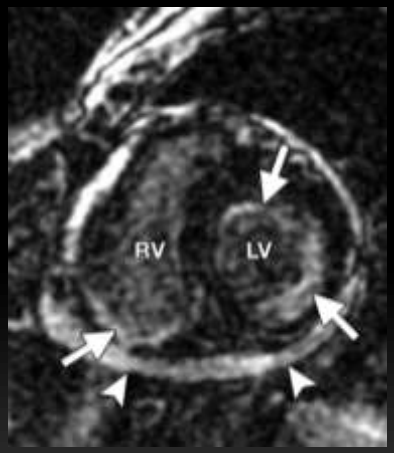

Cardiomiopatia restritiva secundária a **amiloidose** – realce tardio difuso do subendocárdio do VE e VD + derrame pericárdico

Doenças de Armazenamento

- Mimetizam MCH
- Geralmente Hipertrofia **CONCÊNTRICA**

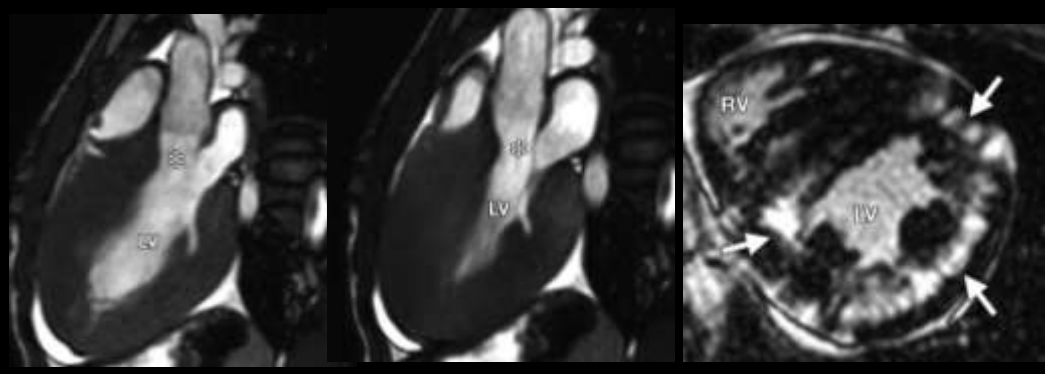

Hipertrofia ventricular concêntrica
Realce tardio mesomiocárdico predominantemente na parede lateral, inferior e anterior do VE

- <u>Doença de Danon</u>: doença de armazenamento do glicogénio por deficiência de LAMP2 (proteína de membrana associada ao lisossoma); miocardiopatia + miopatia + défice mental

  Tx: Transplante

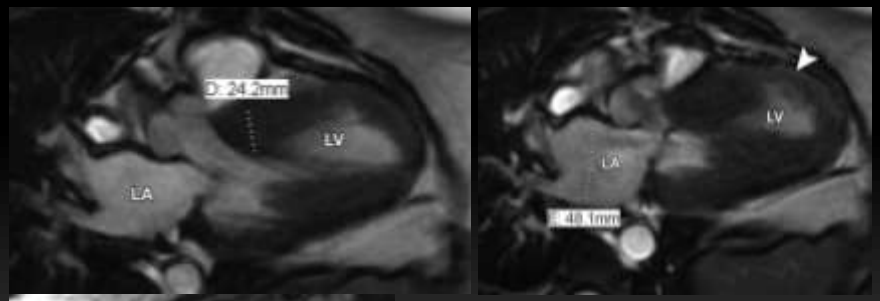

- <u>Doença de Fabry</u>: doença do metabolismo dos glicoesfingolípidos causada por actividade reduzida ou ausente da alfa-galactosidase A. Hipertrofia ventricular esquerda inexplicada.

  Tx: susbtituição enzimática

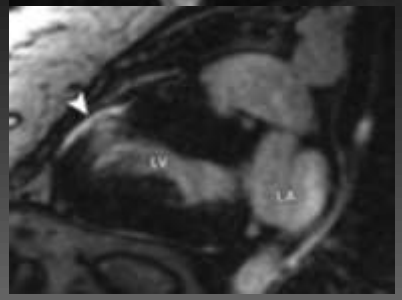

Hipertrofia assimétrica da porção basal do septo com estreitamento do trato de saída do VE. Área de acinésia do VE com a cicatriz correspondente na imagem de realce tardio

Displasia Arritmogénica do VD

- 1/ 2000-5000; +++ H
- Cardiomiopatia genética e hereditária que afecta principalmente o VD
- Substituição do miocárdio por gordura e fibrose (epicárdio → endocárdio)
- Triângulo da displasia: parede infero-basal do VD, abaixo da válvula tricúspide no trato de entrada + ápex + trato de saída do VD
- Clínica: assintomáticos (MCS), palpitações, síncope, arritmias sintomáticas, progressão para IC direita ou biventricular

Displasia Arritmogénica do VD

2010 Revised Task force criteria

Diagnóstico definitivo: 2 critérios major ou 1 major e 2 minor ou 4 minor

Diagnóstico *borderline*: 1 major e 1 minor ou 3 minor

Diagnóstico possível: 1 major ou 2 minor

	Critérios major	Critérios minor
História Familiar	- DAVD confirmada num familiar de 1º grau pelos actuais critérios Task Force ou confirmação na autópsia ou cirurgia - Identificação de mutação associada com DAVD no doente em causa	- Suspeita de história de DAVD num familiar de 1º grau -MCS prematura em familiar de 1º grau suspeito de DAVD -DAVD confirmada em familiar de 2ºgrau
Alterações ECG	Ondas épsilon nas derivações pré-cordiais direitas (V1-V3) Ondas T invertidas nas derivações pré-cordiais direitas (V1-V3) na ausência de BCRD	Potenciais tardios; Ondas T invertidas nas derivações pré-cordiais direitas (V1 e V2) na ausência de BCRD ou nas V4-V6; ou nas derivações V1-V4 na presença de BCRD
Arritmias	Taquicardia ventricular sustentada ou não-sustentada com morfologia tipo BRE	Taquicardia ventricular sustentada ou não-sustentada com morfologia tipo BRE ou TSVD documentada no ECG, Holter ou exercício; Extra-sístoles ventriculares frequentes (>500/24h) no Holter

Displasia Arritmogénica do VD

2010 Revised Task force criteria

	Critérios major	Critérios minor
Disfunção Global e/ou regional e alterações estruturais VD	***Ecocardiograma:*** Acinésia /discinésia regional do VD ou aneurisma + 1 dos seguintes: -Θ do TSVD (PLAX) ≥ 32mm ou ≥ 19mm/m2 -Θ do TSVD (PSAX) ≥ 36mm ou ≥ 21mm/m2 ***RM:*** Acinésia/discinésia regional do VD ou contração anormal + 1 dos seguintes: -Volume telediastólico VD ≥ 110ml/m2 nos homens ou ≥ 100ml/m2 nas mulheres -FE VD ≤ 40%	***Ecocardiograma:*** Acinésia /discinésia regional do VD + 1 dos seguintes: -Θ do TSVD (PLAX) ≥ 29mm e < 32mm ou ≥ 16mm/m2 e < 19mm/m2 -Θ do TSVD (PSAX) ≥ 32mm e < 36mm ou ≥ 18mm/m2 e < 21mm/m2 ***RM:*** Acinésia/discinésia regional do VD ou contracção anormal + 1 dos seguintes: -Volume telediastólico VD ≥ 100ml/m2 e < 110ml/m2 nos homens ou ≥ 90ml/m2 e < 100ml/m2nas mulheres -FE VD > 40% e ≤ 45%
Características parietais	Miócitos residuais 60% com substituição por tecido fibroso da parede livre do VD c/ ou s/ substituição lipomatosa na biópsia endomiocárdica	Miócitos residuais 60-75% com substituição por tecido fibroso da parede livre do VD c/ ou s/ substituição lipomatosa na biópsia endomiocárdica

Displasia Arritmogénica do VD

- Colocação de CDI

- Prevenção primária e secundária

- Doentes alto risco: < 35 anos, com episódios de síncope, dilatação VD (critérios major), envolvimento do VE

Diagnósticos Diferenciais

- **Sarcoidose**: realce tardio do VE ou biventricular, particularmente no septo, favorece sarcoidose
- **Shunts**: CIA, anomalia do retorno venoso – dilatação ventricular mas sem alterações da contractilidade

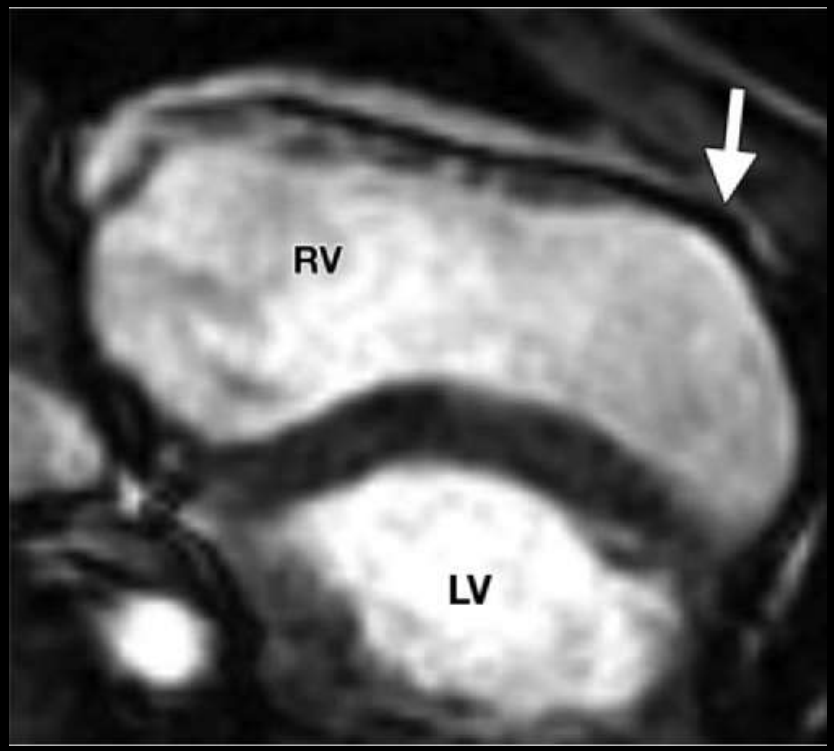

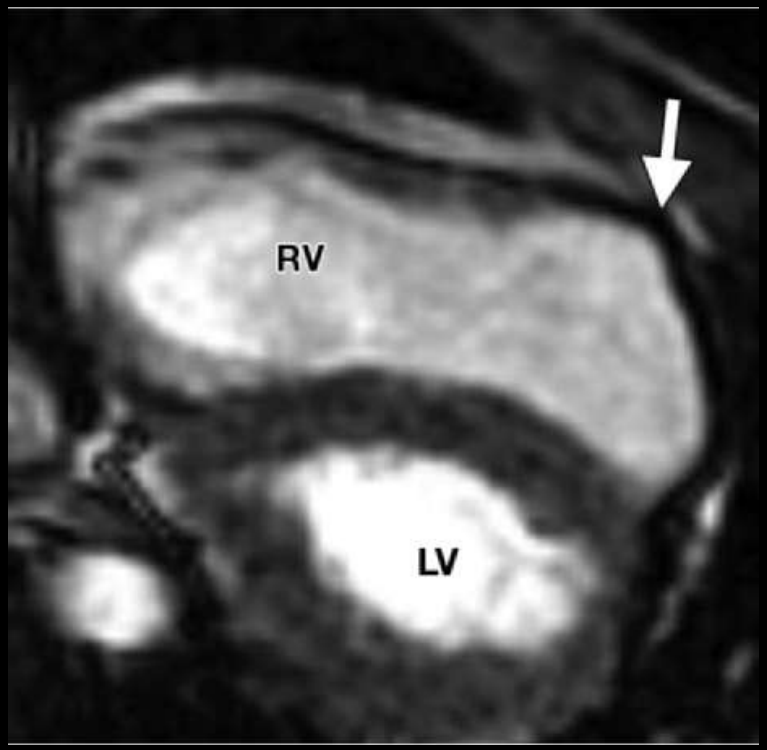

RM SSFP eixo curto na telediástole e telesístole, respectivamente. Dilatação do VD e discinésia regional no trato de saída do VD (seta)

Miocardiopatia Dilatada

- Causa + comum de ICC em adultos jovens: 36.5 / 100.000

- **ETIOLOGIA**: idiopática (50%) – 35% hereditária / familiar, doença arterial coronária, miocardite, doença sistémica (sarcoidose), défices nutricionais, secundária ao consumo de álcool

- Clínica: ICC, arritmias

- 1ª linha: Ecocardiograma
- RM – avaliação mais precisa dos volumes das câmaras cardíacas e da função sistólica

Miocardiopatia Dilatada

- Dilatação ventricular
- ↓ da espessura da parede ventricular com ↑ da massa miocárdica
- Disfunção contráctil ventricular esquerda ou biventricular
- Outros achados: insuficiência mitral ou tricúspide, dilatação auricular, trombos intra-cardíacos
- Realce tardio: ausência de áreas de realce tardio; área linear de realce tardio em topografia mesomiocárdica

Prognóstico associado ao grau de disfunção sistólica

<u>Indicações CDI:</u>

- Prevenção primária e secundária de MCS nos pacientes sob terapêutica médica óptima com esperança de vida > 1 ano
- Disfunção sistólica com FE < 35%
- **A avaliação do realce tardio permite a estratificação do risco de MCS – fibrose mesomiocárdica associada a risco futuro de MCS**

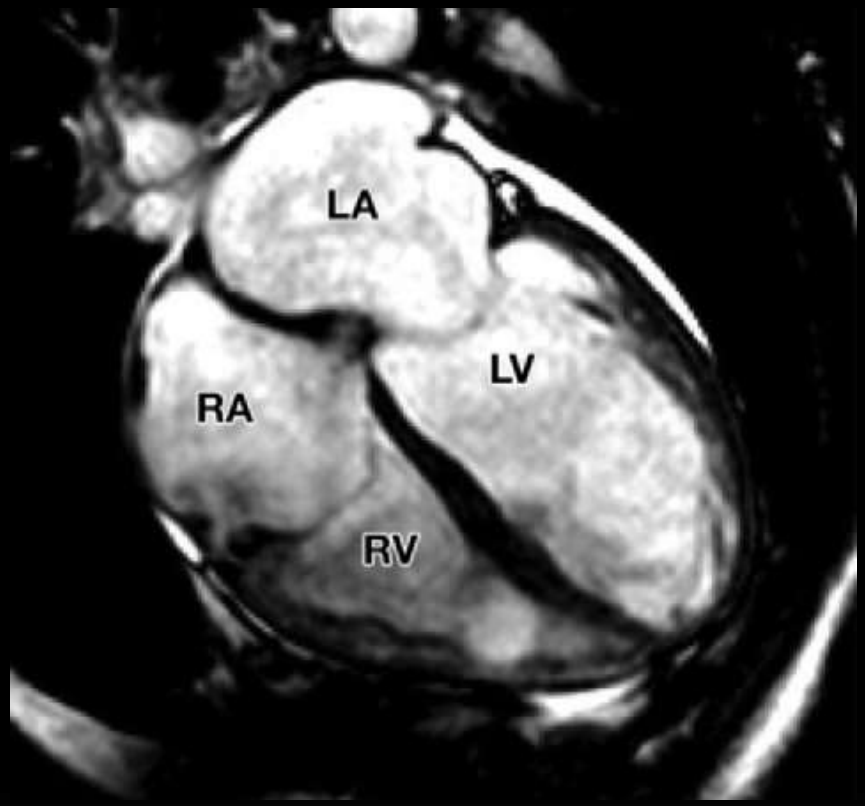

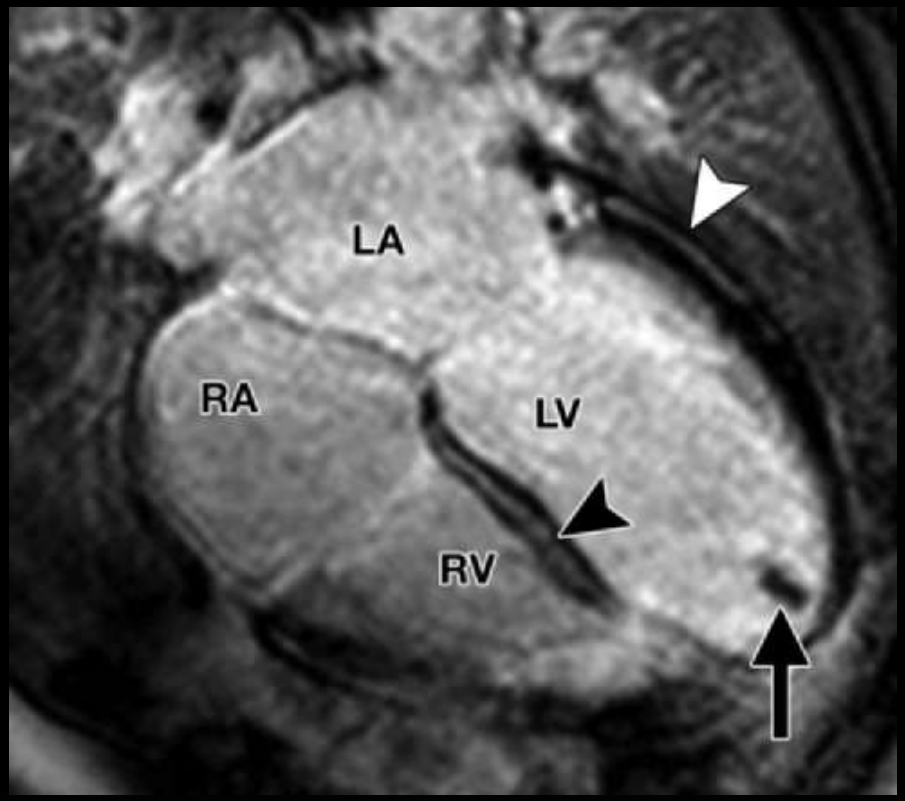

Cardiomiopatia dilatada

- Cardiomegalia e hipocinésia global
- Realce tardio: trombo apical; realce tardio mesomiocárdico na parede lateral do VE e no septo interventricular

Miocardiopatia Dilatada

Miocardite

- Diagnóstico: clínica + ECG + Lab
- RM: realce tardio +/- áreas de hipersinal em T2 em topografia subepicárdica ao longo da parede lateral do VE, podendo envolver também o VD (poupa o subendocárdio)

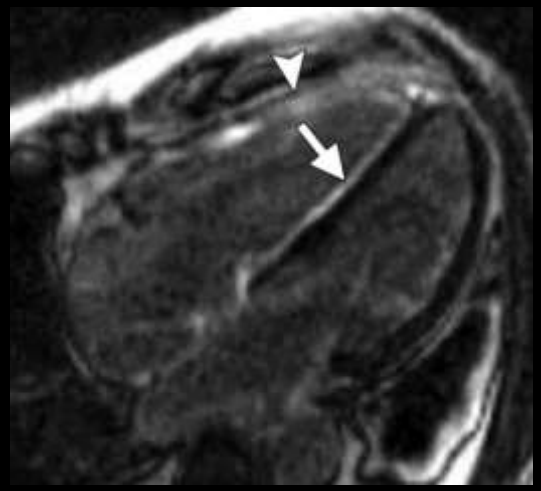

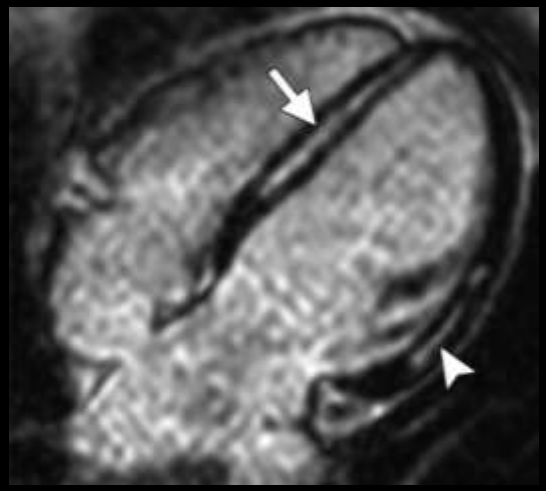

Sarcoidose

- RM: realce tadio multifocal podendo envolver ambos os ventrículos

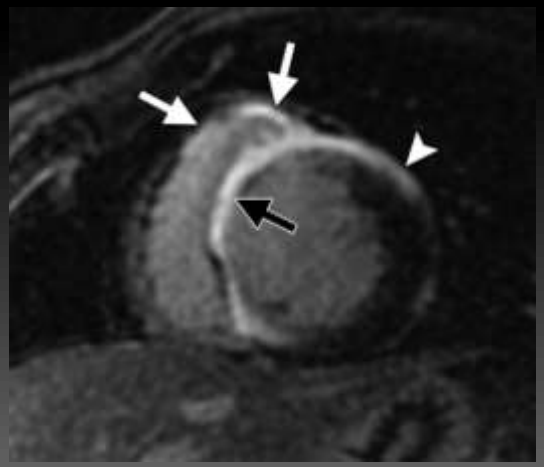

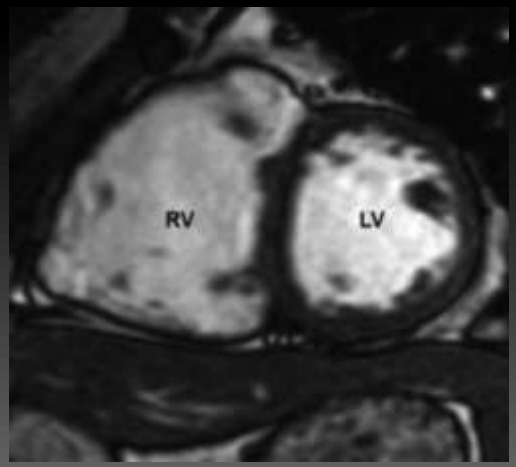

Não Compactação do VE

- "*sponge miocardium*" – alteração congénita com persistência do miocárdio embrionário
- ++ VE (VD envolvido em 41% dos casos)
- Identificada em 0,05% dos ecocardiogramas realizados
- Ápex → parede lateral e inferior do VE
- Assintomáticos;
- Curso com disfunção sistólica (défice de O2 secundário a defeitos de microcirculação coronária) e diastólica (causada pela fibrose secundária à isquemia crónica e à própria trabeculação que limita o enchimento diastólico do VE)
- Eventos tromboembólicos, arritmias e MCS

Não Compactação do VE

Ecocardiograma

- Papel diagnóstico limitado
- Trombo apical + MCH apical mimetizam NCVE

RM – Exame imagiológico de eleição:

- ↑ da espessura do miocárdio
- 2 camadas: camada subepicárdica de < espessura, compacta
  camada subendocárdica de > espessura, trabeculada/não-compacta
- Ratio NC/C > 2,3 (telediástole)
- Dilatação das câmaras cardíacas
- Hipocinésia global

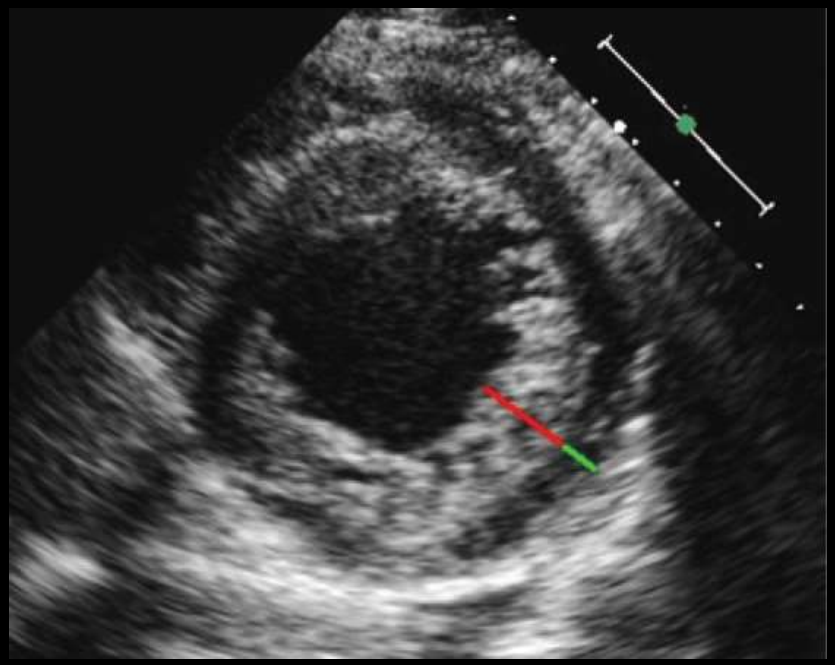

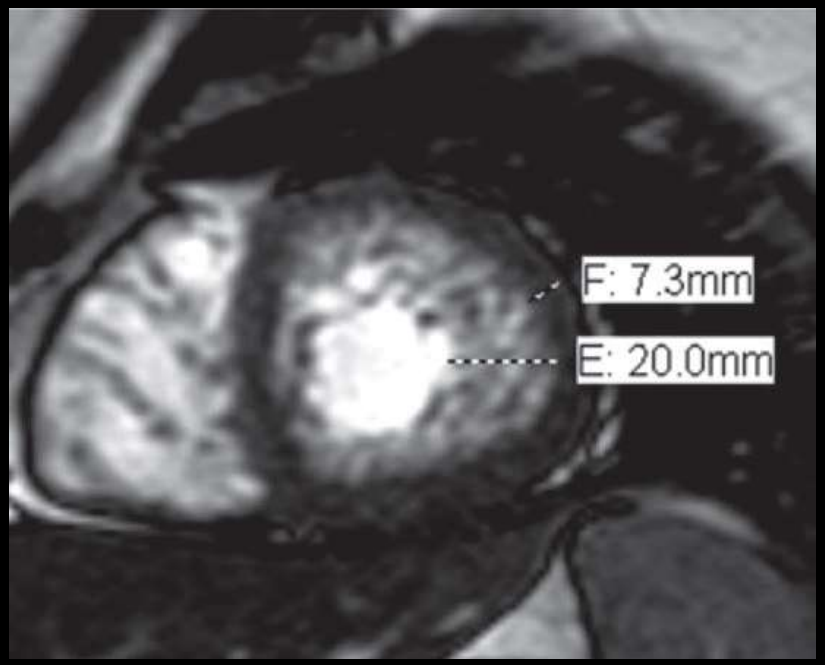

Não compactação do VE
Ecocardiograma: ratio na telesistole entre o miocárdio não compactado/miocárdio compactado > 2
RM: SSFP eixo curto – ratio na telediástole miocárdio não compactado / miocárdio compactado > 2,3

- Não há tratamento específico
- Tratamento da IC
- Guidelines para colocação de CDI são as mesmas que para as restantes causas de MCD

Conclusão

- Geralmente a MCS em adultos jovens é causada por uma patologia congénita – mais frequente/ uma anomalia das artérias coronárias ou por uma cardiomiopatia hereditária
- História familiar
- CDI
- Exames imagiológicos permitem identificar os pacientes com uma patologia congénita ou hereditária associada ao risco de MCS e que portanto beneficiam da colocação de CDI